症例から学ぶ
実践！ 細胞治療

第7回

「活性化自己リンパ球移入療法(CAT療法)の実施により15カ月間の良好なQOLが得られた犬の肝細胞癌の一例」

平野由夫(ひらの動物病院)
Yoshio Hirano

要約

肝細胞癌と判断したフラットコーテッド・レトリーバーに対して，17回の活性化自己リンパ球移入療法(以下，CAT療法とする)を実施し，12歳9カ月齢で死亡するまでの15カ月間，きわめて良好なQOLが得られた。

症例報告

症例プロフィール

動物種：犬(図1)
品種：フラットコーテッド・レトリーバー
年齢：11歳6カ月齢
性別：雌(未避妊)
性格：院内での処置に対して強い嫌忌行動を示す



図1　症例外貌

ヒストリー

若齢期より大腿骨頭の平坦化，大腿骨頸の変性性変化を伴う重度の両側股関節形成不全があり，9歳10カ月齢よりフィロコキシブ製剤の10日単位での反復投与を開始した。10歳12カ月齢時，全身麻酔下にて，骨形成性エプリス(口腔内)ならびに皮膚線維腫(左大腿外側面)の切除手術を実施した。その際の麻酔前検査において，ALP，GGTといった肝酵素類に増高が認められた(表1)。追加検査として腹部超音波検査を実施した結果，全肝葉に及ぶ肝臓実質の器質的変化・腫大(図2)，ならびに胆嚢内胆泥貯留が認められた。肝臓の腫瘍性変化，あるいは，その他の組織学的変性性病変の可能性について説明の上，胆汁排泄障害に伴う肝酵素類の上昇の可能性に対する処置として，ウルソデオキシコール酸ならびにSAMeの投与を開始した。ほか，アレルギー性皮膚炎，マラセチア性外耳道炎，発情後期ころの再発性の高い膀胱炎症状等を慢性的な病歴，あるいは再発性の高い病歴として有する。

主訴

数日前からお腹が張っているような様子があり，数回，散歩中に立ち止まってしまうことが見受けられたが，昨夜までは大きな問題はなかった。昨夜の散歩中，排便の後，急に尻尾を下げて何度も吐き，そのまま立ちすくんで動けなくなった。抱いて帰宅したが，その後，立ち上がることができず，うつ伏せのまま，呼吸の荒い状態が続いている，とのことで来院した。

身体検査所見

体重27.3kg，体温38.5℃，BCSは2であり，CRTの延長，可視粘膜蒼白，呼吸速拍，体重減少，腹囲膨満が認められた。体表リンパ節に特記すべき腫大，硬結は触知されなかった。聴

表１　10歳12カ月齢時の血液検査所見

CBC検査

WBC(/μL)	6,800
RBC(×10⁶/μL)	6.40
Hb(g/dL)	14.1
PCV(%)	42.0
MCV(fL)	65.6
MCH(pg)	22.0
MCHC(%)	53.3
Plat(×10⁴/μL)	53.3

血液生化学検査

TP(g/dL)	7.8	TBil(mg/dL)	0.3
BUN(mg/dL)	20.4	GGT(IU/L)	14.7
CRE(mg/dL)	0.4	Glu(mg/dL)	103
GOT(IU/L)	22	Na(mEq/L)	141
GPT(IU/L)	158	K(mEq/L)	4.9
ALP(IU/L)	2,974	Cl(mEq/L)	109

図２　10歳12カ月齢時の肝臓超音波検査所見
全肝葉に及ぶ肝臓実質の器質的変化・腫大が認められた

診上，心音，肺音，気管音に特記すべき異常は認められなかった。

臨床検査所見

血液検査

CBC検査・血液生化学検査(表２)

X線検査

腹部X線検査２方向撮影において，重度の肝臓腫大，腹膜炎徴候，消化管内ガス像の腹腔中央部への集束，多発的な変形性脊椎症が認められた(図３)。

超音波検査

肝臓領域全体の重度の腫大が認められた。肝葉全体に大小不定形の低エコー性mass陰影がび漫性に認められ，mass陰影以外の肝臓領域においては実質エコーレベルの上昇が認められた(図４)。また肝臓周辺に腹腔内貯留液が認められ，エコーガイド下での穿刺により血様腹水が採取された(図５)。

細胞診検査

肝臓の細胞診検査において，標本上の肝細胞には，核の大小不同，不均等分裂等の異型性が認められ，細胞質内には胆汁色素と考えられる暗緑色の顆粒を含有して認められた(図６)。

臨床診断

過去の経緯，超音波検査において認められた肝葉全体に及ぶ重度のび漫性器質的変化，肝臓の細胞診検査の結果から，悪性の肝臓腫瘍(肝臓細胞診検査の結果からは，肝細胞癌が強く疑われる)と暫定的に判断した。

インフォームド・コンセント

●全身状態がきわめて悪く，検査のための体位変更が困難なため，限られた検査結果の範囲内での判断となる。重度の肝臓機能障害を伴う「悪性の肝臓腫瘍(肝細胞癌)」であると考えるが，確定診断には肝臓コアー生検等が必要。

●10歳12カ月齢時の検査結果，ならびに今回の腹部超音波検査の結果から，肝臓実質の器質的変化は肝葉全体に及ぶものと判断する。実施した検査の範囲内では，肝臓腫瘍としての病態は「播種性病変」であると考える。外科切除は不適応であると判断されるが，その浸潤性，転移を正確に把握するためには，全身麻酔下でのCTあるいはMRI撮影が必要。

●臨床症状，超音波検査，細胞診検査の結果から，肝臓の器質的変化が非腫瘍性病変である可能性はきわめて低いと考える。確定診断には肝臓コアー生検等が必要。

表 2　血液検査所見

CBC検査

WBC（/μL）	7,900
RBC（×10⁶/μL）	3.28
Hb（g/dL）	7.1
PCV（%）	23.2
MCV（fL）	70.7
MCH（pg）	21.6
MCHC（%）	30.6
Plat（×10⁴/μL）	23.0

血液生化学検査

TP（g/dL）	7.6	TBil（mg/dL）	0.2
BUN（mg/dL）	30.1	Glu（mg/dL）	120
CRE（mg/dL）	0.3	Na（mEq/L）	139
GOT（IU/L）	＞1,000	K（mEq/L）	4.5
GPT（IU/L）	＞1,000	Cl（mEq/L）	108
ALP（IU/L）	＞3,500	CRP（mg/dL）	12

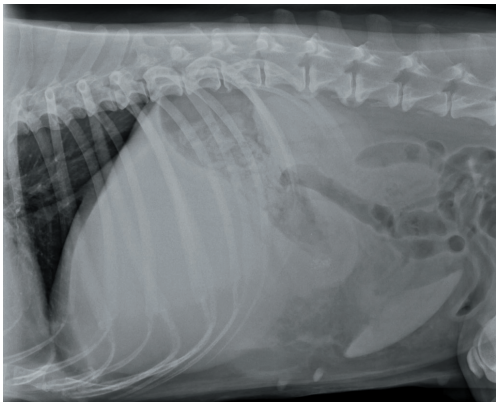

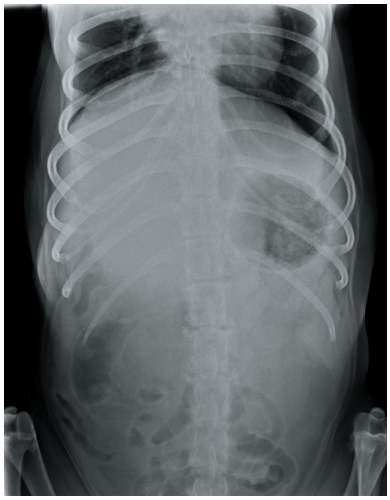

図 3　第 1 病日の腹部X線検査 2 方向撮影
重度の肝腫大・腹膜炎徴候・消化管内ガス像の集束・多発的な変形性脊椎症が認められた

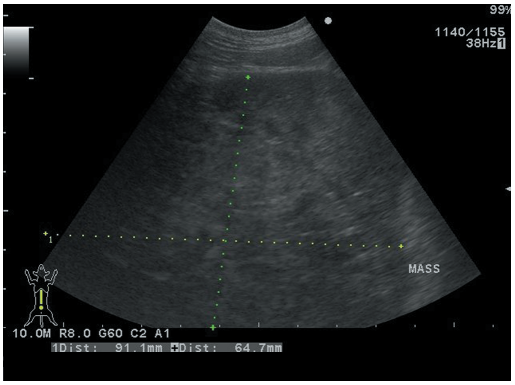

図 4　第 1 病日の肝臓超音波検査所見
全肝葉に大小不定形の低エコー性mass陰影が多数認められた

図 5　腹腔穿刺により得られた血様腹水

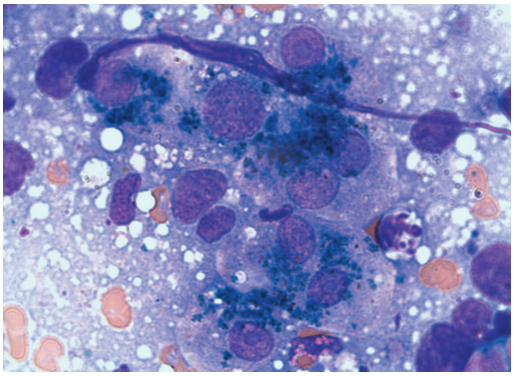

図 6　肝臓細胞診検査所見
核の大小不同，不均等分裂等の異型性を呈し，細胞質内に胆汁色素を含む肝細胞が認められた

●現段階では，肝臓腫瘤の破裂に伴う腹腔内出血に起因すると考えられる血圧低下・全身状態の悪化が認められ，いずれにおいても危機的状況から離脱するための支持療法の徹底が必要。

治療と経過 1

ブプレノルフィン塩酸塩，デキサメサゾン等の投薬のほか，輸液等の支持療法の結果，第 4 病日（前述の主訴での来院日を第 1 病日とする）には通常量の半分程度の採食が認められた。以前と比較して生活力の低下は認められたが，全身状態にはある程度の安定が得られた。

ご家族の判断

外科手術・放射線治療・化学療法の有効性は得難い病態であると判断されること，肝細胞障害性は進行的であり，肝臓代謝能のさらなる低下が予想されること，すでに11才 6 カ月齢とフラットコーテッド・レトリーバーとしては高齢であること，症例の性格面への配慮から，さらなる検査は負担であると判断されること等の理由から，現状での診断にとどめ，限られた予後について，高いQOLの維持を目的としたCAT療法の実施を選択とした。

治療と経過 2

第 8 病日に左側サフェナ静脈よりリンパ球培養用採血（8.0mL）を実施した。院内培養室にて単核球層を分離の上，CD3抗体に播種し，培養を開始した。第15病日にインターロイキン－ 2（IL-2）を感作させ，第22病日に活性化リンパ球を回収し，生理食塩水に浮遊後，左橈側皮静脈を確保の上，1 回目のCAT療法を実施した。その後，同様の手法により採血～培養を行い，免疫療法の導入期として，2 週間間隔で計 6 回のCAT療法（第36病日，第50病日，第64病日，第78病日，第96病日）を実施した。第 1 回目から第 6 回目までのCAT療法実施日に，ご家族からお伺いした症例の自宅での様子を，その経過を評価し得る情報のひとつとして，ご家族の言葉のままに記す（表 3 ）。この間，しぶりを伴う大腸炎症状，細菌性表在性膿皮症といった病態が認められ，メサラジン，セファレキシン等を用い，常法にのっとって加療した。そのほかに，肝臓機能保護，上部消化管粘膜保護等を目的としたウルソデオキシコール酸，SAMe，ファモチジンの日常投与を継続した。

治療と経過 3

第 6 回目CAT療法実施日（第96病日）以後，免疫療法維持期として，活性化自己リンパ球の移入を 4 週間間隔にて実施した。第 7 回目から第16回目までのCAT療法実施日に，ご家族からお伺いした症例の自宅での様子を，その経過を評価し得る情報のひとつとして，ご家族の言葉のままに記す（表 4 ）。この間，腸炎症状，膀胱炎症状，変形性股関節症に起因すると考えられる股関節痛等といった病態が認められ，消化酵素複合剤，アモキシシリン，フィロコキシブ等を用い，常法にのっとって加療した。そのほかに，肝臓機能保護，上部消化管粘膜保護，関節機能保護等を目的としたウルソデオキシコール酸，ファモチジン，SAMe，コンドロイチン硫酸等の日常投与を継続した。

治療と経過 4

第17回目CAT療法用採血日（第415病日），「食欲はそれなりにあるが，足の痛みが強いのか立ち尽くすことがある。呼吸が速くなり，身の置きどころがないように体位を変えている様子が目立つ」とのことだった。腹腔内腫瘍に起因する腹部痛，股関節あるいは脊椎痛の可能性について説明の上，フィロコキシブの投与方法を変更した。

第418病日，「好きな物は食べるが，それ以外のものは口にしない。痛みを訴えるように鳴き，呼吸が荒い状態が続いている」とのことで来院した。ブプレノルフィン塩酸塩による鎮痛処置を施したところ，「全身状態は安定し，動きもよくなってきた」とのことだった。

第424病日来院時，「食べると吐いてしまう」とのことから血液検査を実施したところ，持続的に認められていた肝酵素類の増高のほか，腎臓代謝機能に悪化が認められた（CRE：3.8mg/dL，BUN：140.0mg/dL over，Ca：11.1mg/dL，P：11.2mg/dL）。高リン血症を伴う慢性腎性腎不全と判断し，第424病日より入院管理の上，静脈点滴による脱水ならびに電解質の補正，塩酸ドパミンによる昇圧処置，フロセミドによる利尿処置等を継続的に施したが，第427病日の血液検査においても進行的な悪化が認められた（CRE：5.6mg/dL，BUN：140.0mg/dL over，Ca：8.8mg/dL，P：15.0mg/dL over）。

また，入院管理中（第426病日）の肝臓超音波検査において，進行的で重度な肝臓実質の器質的変化が確認された（図 7 ）。

第428病日以降，皮下補液・利尿・導尿等を中心とした支持療法を，通院にて連日実施し，第429病日に第17回目の活性化自己リンパ球の移入を行った。全身状態に改善は認められず，第433病日，自宅にて息を引き取ったとの連絡を頂いた。

臨床検査所見

主訴にて来院した第 1 病日から第429病日（第17回目CAT療法実施日）までの体重の推移を（図 8 ）に，赤血球数の推移を（図 9 ）に，GPT，GOT，ALP値の推移を（図10）に記す。

表 3　経過 2

第 1 回実施日（第 22 病日）	1 週間程前に一度嘔吐したが，その後，大きな問題はない。ここ 1 週間位は，比較的生活は安定しているといえる
第 2 回実施日（第 36 病日）	排便の状態は改善。生活力も安定し，食欲旺盛。気になることは特にない。足を痛そうにすることがあるが，お散歩もできており，日常的には許容できる範囲内だと思える。この 1 カ月位の間で一番調子がよい
第 3 回実施日（第 50 病日）	便の色も臭気も問題なく，正常。悪くなる前より元気な気がする。食欲は旺盛。足どりも軽やかで，特に心配することはない
第 4 回実施日（第 64 病日）	最近，やや軟便ぎみで，排便の回数が多い。食欲は旺盛で，生活力も以前と変わらず元気にしている。振り向きざまに口で後肢の毛をむしったり，ソファに顔を擦りつけたりする動作が目立ちはじめた。アレルギー性皮膚炎が出はじめたかもしれない
第 5 回実施日（第 78 病日）	便はまだやや軟らかいが，排便の回数は減ってきている。食欲は十分にあるが，足に負担がかからないように給餌量は少なめにしている。体重が減ることは不安だが，全体としては特に問題とする要素はない
第 6 回実施日（第 96 病日）	便はまだ軟らかいが，食欲は旺盛であり，特に生活の中で問題は感じない。1 週間程前に食後，鼻をぐびぐび鳴らすようなしぐさが見受けられたが，そのときだけで済んでおり，その後は認められない

表 4　経過 3

第 7 回実施日（第 127 病日）	便は少し軟らかいが，ほぼ問題ない。1 日の排尿回数が少し多いような気がする。元気・食欲ともに旺盛で，活発であり，明るく生活を送れている
第 8 回実施日（第 162 病日）	便は形になっており問題はない。排尿回数も減り，特別な尿臭もない。食欲は旺盛で，元気もある。歩いているときは問題を感じないが，立ち止まったときに左後肢を軽く挙げていることがある
第 9 回実施日（第 188 病日）	便の性状は比較的安定しており，ごくまれに少し軟らかいかなという程度。食欲は旺盛で，食べたいという欲求が強い。元気にも問題はなく，特に不安に思うことはない
第 10 回実施日（第 220 病日）	便の性状は安定している。食欲・元気に問題はなく，生活に変動は認められない。少し体重が減ったかな，と思う
第 11 回実施日（第 248 病日）	排便に問題はない。排尿回数に増加は認められないが，少し尿臭があるような気がする。食欲・元気に問題はない。散歩に出かけると，散歩の後半に後肢を痛そうに挙げてしまうことがある
第 12 回実施日（第 281 病日）	排便・排尿に問題はない。よく食べ，よく排便し，すごく元気で，生活力にまったく問題はない。散歩へ行きたがるが，あまり歩くと足が痛くなるので距離はセーブしている。皮膚が少し痒そうだ
第 13 回実施日（第 306 病日）	排便・排尿は快調。食欲・元気ともに旺盛で，特に問題となることはない。散歩の帰り道は少し足を痛そうにすることもあるが，今にはじまったことでもなく大きな問題ではなさそう。最近，フケが多くなってきた
第 14 回実施日（第 332 病日）	排便・排尿ともに問題なし。とにかく食欲は旺盛で，食べたくて仕方がないという様子。コンドロフレックス® が効果的なのか，散歩もとても楽そうに普通に歩いており，散歩に行きたがる。皮膚の痒みも改善傾向にある
第 15 回実施日（第 363 病日）	排泄も含めて，生活には何ら不安を感じない。体調もよさそうで，病気であることを感じさせない元気さがある。今が，一番元気ではないかと思う。おやつとして w/d® のドライをあげているが，喜んで食べている
第 16 回実施日（第 396 病日）	とにかく食欲旺盛で，買い物袋やごみ箱をあさって何か食べてしまわないかという心配がある程。立つとき，座るときに足が痛そうで，散歩を少なめにしている。家の中では，穏やかでのんびりした時間を過ごしている

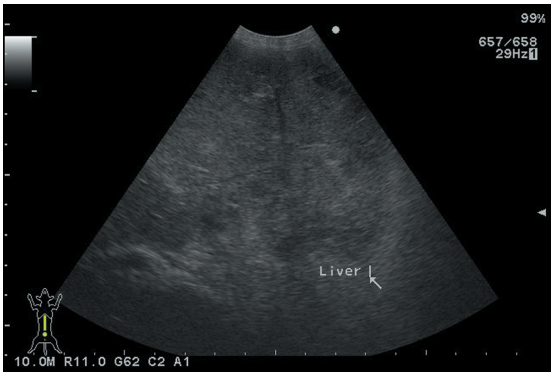

図 7　第426病日の肝臓超音波所見
全肝葉実質に重度な器質的変化が認められた

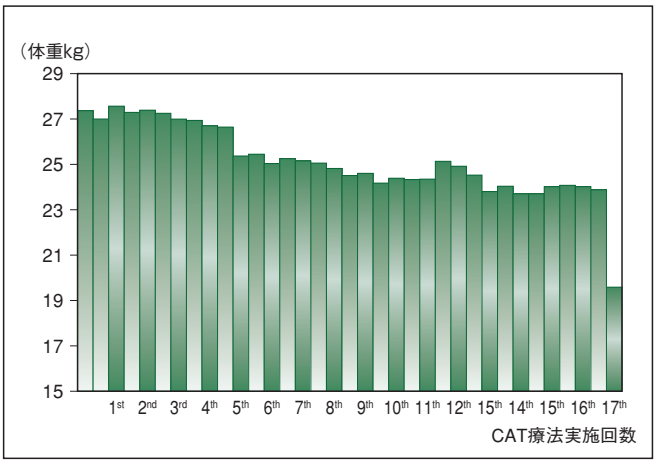

図8　第1病日(初診時)から第429病日(第17回目CAT療法実施日)までの体重の推移
第424病日に不可逆的な腎性腎不全を発現するまで，肝臓腫瘍・肝代謝不全に起因する重度な体重減少は認められなかった

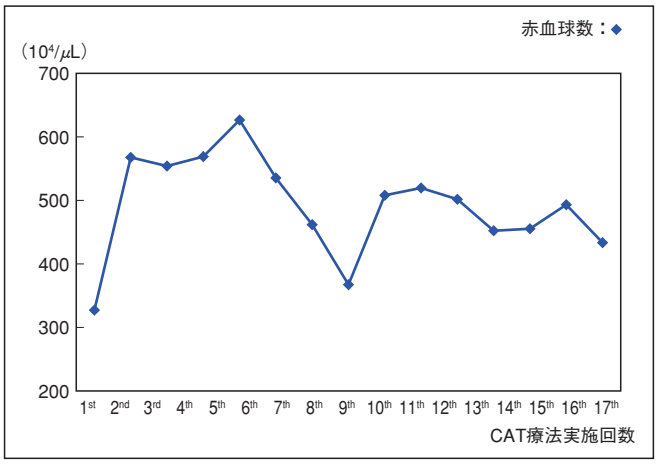

図9　第1病日(初診時)から第429病日(第17回目CAT療法実施日)までの赤血球数の推移
CAT療法実施期間中，赤血球数の変動に影響されることなく，良好なQOLが維持された

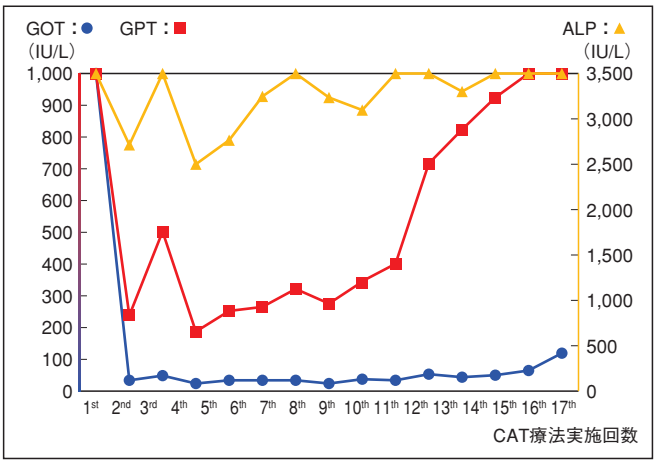

図10　第1病日(初診時)から第429病日(第17回目CAT療法実施日)までの肝酵素類の推移
CAT療法実施期間中，肝酵素類の変動に影響されることなく，良好なQOLが維持された

考察

犬猫の肝臓腫瘍は，①腫瘍全体の0.8～2.3%を占める原発性肝臓腫瘍，②肝臓に発生する造血器腫瘍，③転移性肝腫瘍の3つのカテゴリーに分類される[1]。このうち肝臓組織由来の原発性肝臓腫瘍は26%とされ(Hammer and Sikkema, 1995)，肝細胞癌，胆管癌，神経内分泌腫瘍，肉腫，肝細胞腺腫等が挙げられる。犬の原発性肝臓腫瘍の中で最も多く認められる肝細胞癌は，臨床的に腫瘤型，結節型，び漫型の3つの病型に分類される[2]。腫瘤型で孤立性病変を形成する原発性肝臓腫瘍においては，ひとつの肝葉あるいは2つの肝葉を侵す肝細胞癌の犬であっても，肝葉切除あるいは，肝葉部分切除を実施すべきとされる[2]。孤立性肝細胞癌を切除した場合の予後は良好であるが(＞1,460日)，保存療法を行った場合の生存期間中央値は270日となる[3]。結節型，び漫型肝細胞癌は病期が進行しており，ほとんどの場合において切除不可能であり，予後不良となる。また，犬の肝細胞癌において，化学療法あるいは放射線療法の有効性は明確でない。化学療法が奏功しない理由として，肝臓組織由来の腫瘍には多剤耐性蛋白が多く存在していることが挙げられる[2]。

本症例においては，全肝葉に及ぶ器質的変化が認められ，細胞診検査の結果から，び漫型肝細胞癌と判断した。外科療法・放射線療法・化学療法といった癌三大療法に明確な有効性はなく，症例の年齢・性格・病期を考慮した上で，高いQOLの維持を目的としたCAT療法を選択した。

CAT療法では2週間の培養で，数千万～数億個の活性化Tリンパ球が得られる。これらの細胞は癌細胞一般に対する強い細胞傷害活性と，腫瘍細胞壊死因子やインターフェロン－γ等のリンフォカインを産生する活性を有する[4]。癌細胞に対する特異性を持たないCAT療法は，非特異的免疫療法と呼ば

れるが，その活性化Tリンパ球の再移入後の自己抗体価の変動[5,6]，あるいは術後肝臓癌の再発予防に対する有効性を統計学的に明らかにした報告[7]等，その免疫学的メカニズムや臨床応用についての報告は多い。

今回の肝細胞癌症例では，来院時の肝酵素類は激増して認められ，重度に低下した肝臓代謝機能，肝臓腫瘍病態としての病期，腹腔内出血を伴う重篤な臨床症状からも，QOLの著しい低下，ならびに短期的予後が予想された。しかしながらCAT療法開始後は，不可逆的な慢性腎性腎不全の悪化を認める12歳9カ月齢までの15カ月間，きわめて良好なQOLの維持が得られた。

肝細胞癌における臨床症状の多くは非特異的であるが，進行的な体重減少・貧血等が挙げられる。また臨床検査上の予後因子として，GPTとGOTの上昇，ALPとGOT，GPTとGOTの比等が挙げられているが[3]，本症例においては，肝酵素類の激増(GPT：＞1,000IU/L，GOT：＞1,000IU/L，ALP：＞3,500IU/L)を認めた初診時に11歳6カ月齢という高齢であったにもかかわらず，不可逆的な腎性腎不全を発現する第424病日までの間，進行的な体重減少は認められず，さらにそのQOLは，赤血球数・肝酵素類の変動に影響されることなく，きわめて良好に維持された。

また今回，CAT療法の有効性を評価する情報のひとつとして，症例の自宅での様子を，ご家族からお伺いした言葉の表現のままに列挙した。客観性のある統計学的解析等がエビデンスとして重視される昨今においては，症例報告としての適切な形式からは逸脱したものといえる。しかしながら，日々の生活をともにするご家族から得られた言葉の数々は，ホームドクターという位置付けにある臨床獣医師にとっては，最も身近で重要な情報であり，肝細胞癌症例における病態進行の制御，QOLの維持に対して，CAT療法が有効であったことを示す貴重なデータとして，今回，報告するものである。

本報告を終えるに当たって，最期まで高い波動をもって献身的な看護に臨まれたご夫妻と，ご家族の皆様に深く敬意を表するとともに，多くの学びを与えてくれたキャンちゃんに深謝し，心よりご冥福をお祈り申し上げます。

■参考文献

1）川村裕子，松原哲舟．BSAVA 犬と猫の腫瘍学マニュアルII．NEW LLL PUBLISHER：225-228，2005．
2）Gregory K.Oglivie,Antony S.Moore.Managing The Canine Cancer Patient:A Practical Guide to Compassionate Care:441-444.2008.
3）圓尾拓也，信田卓男．小動物の腫瘍診療指針．Decision Making in Animal Oncology．ファームプレス：232-235，2009．
4）岡田邦彦．新しいがん治療・活性化自己リンパ球療法．獣医療におけるがん免疫療法の可能性―がん治療の選択肢のひとつとして―．Companion Animal Practice．チクサン出版社：6-14，No.220，2007．
5）山口智宏，馬場憲三，関根暉彬，小川健治，島川 武，渡辺 修，梶原哲郎．活性化自己リンパ球投与後の自己抗体価の変動．第10回日本癌病態治療研究会：抄録番号43，2001．
6）加藤洋一，関根暉彬，藤井雅志，片井 均，垣添忠生，岩井重富．細胞周期停止腫瘍細胞のキラー活性感受性および薬剤感受性．第56回日本癌学会総会，1997．
7）Tadatoshi Takayama,Teruaki Sekine,Masatoshi Makuuchi,Susumu Yamasaki,Tomoo Kosuge,Junji Yamamoto,Kazuaki Shimada,Michiie Sakamoto,Setsuo Hirohashi,Yasuo Ohashi,Tadao Kakizoe.Adoptive immunotherapy to lower postsurgical recurrence rates of hepatocellular carcinoma: a randomised trial.LANCET:356.802-807, 2000.